MO-115　肺扁平上皮癌による右内頸静脈および右腕頭静脈に及ぶ上大静脈症候群に対して、BNSを用いたkissing stentにて血行再建に成功した症例

○川上　拓也[1)]，植島　大輔[1)]，篠﨑　智哉[1)]，吉岡　賢二[1,2)]
[1)]医療法人鉄蕉会　亀田総合病院　循環器内科，[2)]社会福祉法人太陽会　安房地域医療センター

73歳男性。右肺扁平上皮癌による上大静脈症候群を発症。病変は右内頸静脈起始部および右腕頭静脈起始部であり、上大静脈から両静脈に向けてのステント留置が必要と考えた。末梢側からワイヤーを通して右大腿静脈のガイディングカテーテルへ進めpullthroughとし、上大静脈から右内頸静脈および右腕頭静脈へBNSを留置した。QOLに影響を及ぼす上大静脈症候群に対して、血管内治療が有効であった一例を経験したため報告する。

MO-116　外科的血管バイパス術後でアプローチに難渋した2症例

○竹尾　政宏，岡部　宏樹，日髙　敬介，仲　悠太郎，瀬戸山航史，片岡　雅晴
産業医科大学　第２内科学

EVTにおけるアプローチ部位は総大腿動脈をはじめ、橈骨動脈や足背動脈なども増えてきている。様々なアプローチ部位が増えている中でも、血管バイパス術後における下肢末梢動脈疾患患者においてアプローチ部位に難渋する場合が多い。通常のアプローチ困難な外科的血管バイパス術後の浅大腿動脈慢性閉塞病変に対するEVTを2症例経験した。共にアプローチに工夫を要したため、文献学的考察を踏まえて報告する。

MO-117　AAAに対するEVAR後に脚をまたいでcrossoverしSFA CTOを治療したCLTIの一例

○荒木　　浩[1)]，玉井　宏一[2)]，小林　哲也[3)]，大橋龍太郎[1)]

[1)]横須賀市立総合医療センター　循環器内科，[2)]横須賀市立総合医療センター　心臓血管外科，
[3)]東京ベイ・浦安市川医療センター

右踵部潰瘍を有する70代女性。AAA合併SFA CTOを認め血管外科チームとの検討し、先にEVAR、後日EVTを行う方針とした。内骨格ながら脚の分岐が広角のAFXでEVARを施行。後日EVT時のクロスオーバーの際に山越え直後のAFX脚部で6F Destinationがつかえたが、7.0mm/40mmのバルーンアンカーでクロスオーバーに成功。bidirectional アプローチにてワイヤ通過させ、DCBをファイナルデバイスとして血行再建に成功。その後創傷治癒を得た。

MO-118　透析患者の高度石灰化を有するSFAの double CTOに対するEVTに難渋し二期的治療を要した一例

○本道俊一郎，阪上　大昌，竹田　悠亮，津田　豊暢，三輪　健二，古荘　浩司，
安田　敏彦

石川県立中央病院　循環器内科

70歳男性の透析患者のSFA double CTO症例。SFA proximalのsevere calcのCTOがあり、対側山越えアプローチで治療し、血管の縁へのwiringであり拡張不良で終了。3日後に再治療を同側順行アプローチで行い、ARCADIAテクニックなど実施するもDFAが2本存在する症例でwiring位置によってはDFAを失うリスクがあった。石灰化内へのwiringに固執せず、Fracking technique＋SUPERA留置により良好な仕上がりを得た。

MO-119　当院における内シャント不全患者に対する末梢血管用ステントグラフトの使用経験と治療成績の検討

○眞岸　孝行，新垣　正美，石毛　大貴，水野　天仁，石川　和徳，古屋　敦宏
市立函館病院　心臓血管外科

【対象】2021年9月から2024年10月の期間内に内シャント不全をきたしSGを留置した14症例を対象とした。
【結果】SG留置後に再介入をきたした症例は9例64％であった。SG留置直前にVAIVTを施行してからの開存期間は95.1±78日でSG留置後から初回VAIVTまでの期間は197.4±149日であり、SG留置により有意にサーキット開存の延長を認めた（p=0.01）。
【結語】ステントグラフト留置によりサーキット開存期間を有意に延長することができた。

MO-120　SFA-POP Aまでの高度石灰化閉塞病変に対し、2期的にEVTを行い血行再建に成功したにも関わらず、術翌日にステント閉塞を来し、救趾できなかったCLTIの一例

○下田　義晃，木田　遼太，田谷　俊彦，田中麻里子，田中　哲也
地域医療機能推進機構神戸中央病院　循環器内科

70歳代男性の左CLTI症例。左SFA起始部-distal, P2の高度石灰化閉塞病変を認め、EVTを行った。SFA distalまでwire通過に成功し、Supera, VIABAHN, ELUVIAを留置した。補助療法を行ったが創部改善に乏しく、再度左P2病変に対しEVTを行い、血行再建に成功した。しかし翌日に左SFA起始部から閉塞を認め、他院血管外科に紹介するも、血行再建が不成功に終わり、膝下切断を要した。救趾できなかった症例に対し皆さんのご意見を頂きたい。

MO-121　大口径シースを使用した経大腿静脈アプローチ手技における穿刺部合併症の検討

○伊藤　菜穂，堀江　和紀，岡田　寛正，赤井　弘明，田中綾紀子，多田　憲生
仙台厚生病院　循環器内科

当院で10Fr以上のシースを要する経大腿静脈アプローチを2020年から2024年に4,107例に施行した。経皮的治療を要した穿刺部合併症は8例（0.19％）で認められ、内訳は仮性動脈瘤（3例）、動静脈シャント（2例）、死冠からの出血（3例）だった。経皮的止血術の成功率は100%であり、後遺症は発生しなかった。本邦で大口径シースを用いた経大腿静脈アプローチが増加しており、同手技に伴う合併症症例の血管内治療の実態を報告する。

MO-122　ATAで断裂したバルーンシャフトの回収に成功した一例

○遠藤　知秀，濱舘　美里，堀内　大輔，松井　宏光
八戸市立市民病院　循環器科

症例は70歳代女性、下肢潰瘍。右ATA distalの石灰化病変に対し同側CFAよりEVTを開始した。balloonが不通過であったためBADFORM techniqueで1.5mmのballoonを通過させ拡張したが、回収の際にスタックしシャフトが断裂した。DPAからinnner PIERCE techniqueでATAの石灰化を掘削しスタックを解除した。続いて2.0mmのballoonで病変を拡張しながら順行からのGuideLiner内に押し込み回収に成功した。考察とともに詳細を報告したい。

MO-123　上肢再建術後の動脈閉塞

○鈴木　裕子[1)]，高亀　則博[2)]，福山　千仁[1)]，佐藤　学[1)]，林　典行[1)]，新倉　寛輝[1)]，
池田　長生[1)]，飯島　雷輔[1)]，原　英彦[1)]，中村　正人[1)]

[1)]東邦大学医療センター大橋病院　循環器内科，[2)]東京労災病院　循環器科

症例は47歳男性、生後6か月に骨肉腫のため右上腕切断後再建を行った。2年前から手指の知覚・運動障害を自覚。造影CTで鎖骨下動脈で血流を認めず、血行再建を行い、血流改善したためDCBで治療終了したが、1か月後、急性動脈閉塞となり再血行再建を実施。狭窄解除に難渋したが、PIERCEtechniqueでindentaionがとれ、Viabahnを留置。CKは低下も、知覚障害･疼痛あり、エコーで治療部より血流消失し、患者と話し合い上肢切断となった。

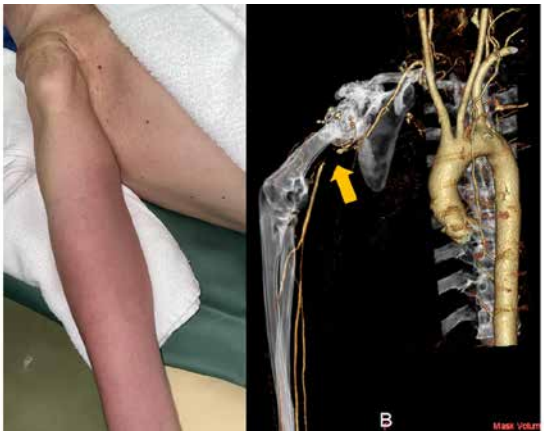

MO-124　膝窩動脈損傷後の血栓閉塞に対してSUPER GACHONテクニックを駆使して血行再建を行った一例

○磯田　徹，井合　渉，栗原　和人，丹羽　直哉，佐藤　篤志，田中　宏明，鶴見　昌史，
小野　智彦，松村　圭祐

独立行政法人国立病院機構　国立埼玉病院　循環器内科

症例は80歳女性。整形外科で左膝人工関節置換術中に誤って膝窩動脈を損傷。心臓血管外科により縫合・止血を行った。術後左下肢の間欠性跛行を認め、造影CTにて左膝窩動脈内に閉塞を認めた為、後日EVTを施行。左鼠径部を順行性穿刺し左下肢造影を行い、左膝窩動脈内の血栓性閉塞病変を確認。左後脛骨動脈遠位部からparent select5082を挿入しSUPERGACHONテクニックを使用して血栓を回収し良好な順行性血流を得ることができた。

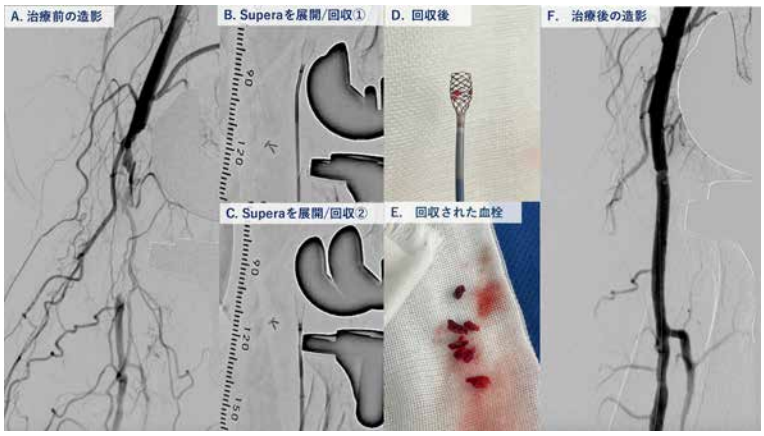

MO-125　Buerger病による重症虚血指に対してEVTを実施し特徴的なIVUS像が認められた一例

○小宮山浩大，芦浦　大基，西村　陽平，権田　勇樹，堀内　　優，阿佐美匡彦，谷脇　正哲，湯澤ひとみ，田邊　健吾

三井記念病院　循環器内科

50歳代女性。右第2指先端の疼痛が黒色壊死化したため紹介。長い喫煙歴からBuerger病を疑い四肢末梢動脈造影を行い右遠位橈骨動脈の途絶所見からBuerger病と診断し、カテーテル治療で再灌流に成功した。この際IVUSにて分厚いlow echoic bandを認めた。上肢Buerger病のIVUSの報告はなく、過去の病理報告では外弾性版直下の炎症性浮腫が特徴であることから、今回のIVUS所見はこの特徴を反映したものと思われた。

MO-126　INDIGOシステムが有効であった下肢急性動脈閉塞の1例

○山本　圭亮，緒方　健二，工藤　丈明，柴田　剛徳

宮崎市郡医師会病院　循環器内科

症例は70代男性で、左下肢安静時疼痛があり、色調不良と軽度運動障害を認めた。造影CTを行うと、左浅大腿動脈中間部で閉塞しており、末梢血流は確認出来なかったため、即時型の急性下肢動脈閉塞と判断し、外科と協議の上、血管内治療を行った。下肢動脈造影では浅大腿動脈中間部と脛骨腓骨動脈幹が閉塞しており、INDIGOシステムを使用する事で多量の血栓を除去し、血行再建に成功することができた。

MO-127　抗セントロメア抗体陽性患者のIVUSによる血管的特徴

○中田　　文[1)]，福永　匡史[2)]，川崎　大三[2)]
[1)]森之宮病院　臨床工学科，[2)]同　循環器内科

難治性創傷を有する患者群の中には動脈硬化性病変を基盤とするCLTI患者や血管炎、膠原病といった病態は異なるが臨床像は似ている潰瘍、壊疽が混在する。
抗セントロメア抗体陽性の足趾潰瘍患者は診断される機会も乏しく、血行再建時の反応やその後の治療経過で疑われる場合がある。今回、EVT時における抗セントロメア抗体陽性患者とCLTI患者の特徴を、IVUS所見で比較検討したので考察を含めて報告する。

MO-128　JROAD-DPCデータベースを用いた、本邦の急性動脈閉塞症患者における血管内治療と外科的血行再建術の臨床転帰の大規模解析

○小澤　孝明，矢西　賢次，芳村　　純，全　　完，的場　聖明
京都府立医科大学附属病院　循環器内科

本研究では本邦の急性動脈閉塞症患者における血管内治療（EVT）と外科的血行再建術の臨床転帰を比較した。急性下肢動脈閉塞患者10,977例と急性上腸間膜動脈閉塞患者746例を解析し、いずれもEVTの有効性を示す事ができなかった。この結果は、本邦で使用可能な血栓溶解薬やデバイスの制限に関連している可能性がある。今後ハイブリッド治療や末梢血管用決戦吸引デバイスのエビデンスが拡充され、広く臨床に普及されることが望まれる。

MO-129　繰り返す長区間血栓性閉塞の透析シャントに対してVAIVT施行した一例

○水上　浩行，渡部　　瞬，谷川　俊了
寿泉堂綜合病院　循環器内科

症例は69歳男性。シャント音の消失を認め、エコーで吻合部から長区間の血栓閉塞を認めたため、VAIVTの方針となった。血栓吸引後バルーンで拡張し、血流の再開を認めたため手技終了とした。しかし、その後も短期間で血栓閉塞を繰り返した。IVUSにて吻合部付近の偏在性器質化血栓が閉塞の原因と考えられた。エコーガイドでサーフロー針を直接血栓に通過させてwireを導くことに成功した。POBAにより血流良好となり終了した。

MO-130　New device GRABBINGバスケットカテーテルの閉塞症例に対する使用

○覚知　泰志，野村　祥久，細川　典久，日比　　新，岩谷　裕史，渡邊　寛人
洛和会音羽病院　腎臓内科

ニプロ社より上梓されたGRABBINGはシャント血管内の異物を除去するデバイスである。シャント閉塞治療では動脈側のFibrin Capと呼ばれる器質化した血栓塊の除去が問題になるが、基本的には血管壁に押し付けるか中枢に流出させるしか方法がない。今回、シャント閉塞症例において壁在器質化血栓とFibrin Capの破砕・回収・除去を行うことが可能であった。GRABBINGは使用法について想像力をかき立てるデバイスであり有効活用したい。

GRABBINGによる血栓回収

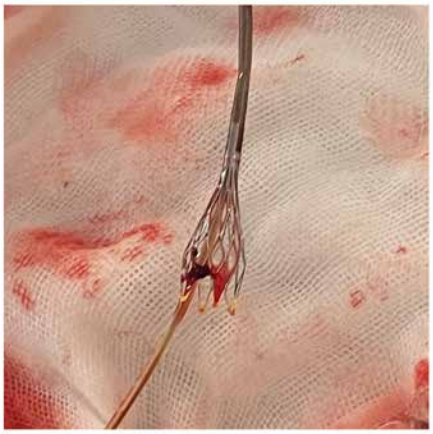

内腔には0.018ガイドワイヤーと4Fr対応のバルーンカテーテルが挿入され、バスケットには除去した血栓を認める。

MO-131　下肢静脈カテーテル治療を行い良好な転帰を得た急性下肢静脈血栓症の1例

○卜部　洋司，川口　嵩史，木村　圭汰，森田　雅史，廣延　直也，友森　俊介，板倉　希帆，
岡　　俊治，光波　直也，福田　幸弘，上田　浩徳
県立広島病院　循環器内科

70代男性。右鼠径穿刺にてアブレーション治療数日後、右下肢腫脹・疼痛を自覚、CTで右大腿から下大静脈にかけて血栓を認めた。抗凝固療法を開始するも改善せず、自覚症状が強いためカテーテル血栓除去･破砕術を行った。IVCフィルター留置後、血栓吸引・バルーン拡張による血栓破砕を繰り返し行い、血流再開を確認し手技を終了した。下肢静脈カテーテル治療により良好な転帰を得た症例を経験したため文献的考察を含めて報告する。

MO-132　IABP留置中の患者、下腹壁の色調変化で疑う疾患は？

○藤田　崇史，三根かおり，杉原　　充，三浦伸一郎
福岡大学病院　循環器内科

約16年前に冠動脈バイパス術の既往を有する70歳代男性。急性下壁心筋梗塞のため緊急入院し、右冠動脈の閉塞に対してprimary PCIを行い、右大腿動脈より7Frシース（25cm）挿入し、IABPを留置してCCUへ帰室した。心不全増悪のため、人工呼吸器管理を開始された。第3病日に突然、右下腹壁の色調変化を呈した。鎮静下の患者に対して、合併症を早期に発見することができず、ミゼラブルな経過を辿った症例を1枚の画像から振り返る。

MO-133　左下肢深部静脈血栓症に対してIndigo Aspiration Systemによる血栓吸引及びtPAによるカテーテル血栓溶解療法を施行し血流改善が得られた1例

○小林壮一朗，荻原　義人，佐藤　　徹，栗田　泰郎，土肥　　薫
三重大学医学部附属病院　循環器内科

51歳肥満男性。下腹部痛を自覚。症状軽快なく2日後造影CT検査で左総腸骨静脈の圧排、以遠に充満するDVT、周囲の脂肪織濃度上昇を認め入院。DOAC内服開始も下肢腫脹増悪のため発症7日目転院。同日血栓吸引及びバルーン拡張にて血流が改善した。未分画ヘパリンの持続静注施行も、発症11日目造影で再閉塞を認め、モンテプラーゼによるカテーテル血栓溶解療法を開始。発症13日目血流開通を確認し自宅退院となった。

MO-134　当院における遠位橈骨アプローチで施行したVAIVT症例の考察

○岩井　篤史，井上　智仁，山口　　徹，鴨門　大輔，御領　　豊，鈴木　　恵，土肥　直文，齋藤　能彦
奈良県立病院機構　奈良県西和医療センター　循環器内科

遠位橈骨動脈穿刺は従来の橈骨動脈穿刺よりも穿刺部の閉塞や神経障害が少ない、止血時間が短縮できるなどのメリットがある。当院のVAIVT症例でも病変によっては橈骨動脈穿刺で行うこともあるがシャント不全を繰り返す症例では橈骨動脈の閉塞や狭窄のリスクもあるために一部症例において遠位橈骨動脈穿刺を選択した。穿刺部の止血状況や閉塞など、少数ではあるが当院で施行した遠位橈骨動脈穿刺の結果について報告する。

MO-135　高度石灰化の大腿膝窩動脈病変に対する流量制御アテレクトミー治療法の考案

○倉田　直哉[1)]，大山　浩樹[1)]，黒岡　亜貴[1)]，南部　颯[1)]，河内　優樹[1)]，加藤　大三[1)]，
安永　元樹[2)]，豊島　拓[2)]，吉井　大智[2)]，飯田　修[2)]

[1)]大阪けいさつ病院　臨床工学科，[2)]大阪けいさつ病院　循環器内科

高度石灰化の大腿膝窩動脈病変に対してアテレクトミーデバイス併用下での末梢血管内治療時に遠位塞栓を予防する新しい方法として、近位保護を利用した「流量制御アテレクトミー治療（FCAT：flow-controlled atherectomy treatment）」の有用性をIn Vitro・In Vivoで評価した。In Vitroではデブリの補足される量・位置は異なった。In Vivoでは、FACTを用いたすべての症例で遠位塞栓の発生頻度が0であり、臨床的有効性が示された。

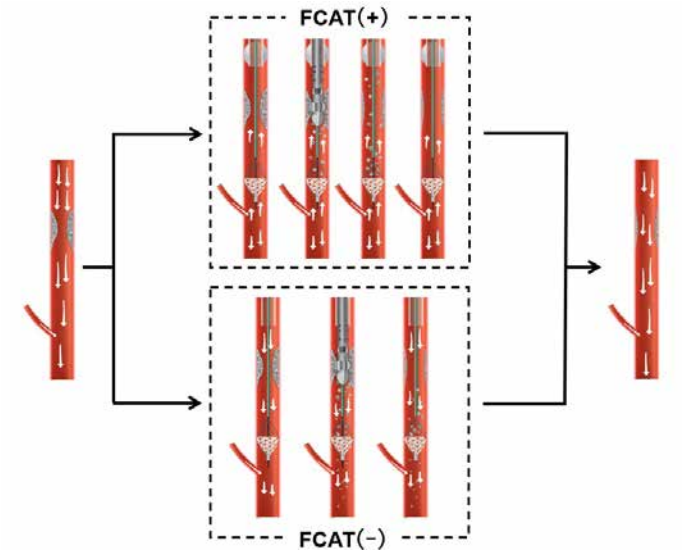

MO-136　血管内治療が奏功した上腸間膜動脈起始部高度狭窄を伴う腸管虚血の1例

○桝﨑　遥

公立学校共済組合九州中央病院　循環器内科

突然の腹痛で救急搬送された77歳女性。腹部造影CTで遠位回腸の壁内気腫と造影不良、SMAから門脈内の気腫、腹腔動脈とIMAに石灰化による閉塞、SMA起始部の高度狭窄を認めた。腸管虚血が主病態と考えPGE1持続静注を開始。第2病日にPGE1動注とSMA起始部ステント留置術を施行。術後腹部症状は軽快、造影CTで腸管血流、門脈気腫の改善を認めた。突然発症のSMA起始部高度狭窄を伴う腸管虚血に対し血管内治療が奏功した症例を報告する。

MO-137　腋窩-両側大腿動脈バイパス術後にコントロール不良な心不全の合併を認め追加で血行再建を行った大動脈閉塞の一症例

○種村　光，飛田　一樹，澤田　駿，小山　瑛司，甲斐　誠章，宮下　紘和，齋藤　滋

湘南鎌倉総合病院　循環器科

症例は80歳代女性で脳梗塞、発作性心房細動の既往がある。受診1ヶ月前に大動脈の急性動脈閉塞症に対して腋窩-両側大腿動脈バイパス術が施行された。術後に心不全にて再入院となり、不整脈のコントロールおよび薬物治療後も心不全のコントールに難渋し、経皮的動脈形成術（EVT）を追加し、軽快している。大動脈閉塞に伴う後負荷上昇は心不全の原因になることが想定され、同疾患のEVTの有効性に関してここに報告する。

MO-138　MRAと炭酸ガス造影を用いて完全造影剤不使用で腹部大動脈ステングラフト内挿術を施行した一例

○金本　亮[1)]，大塚　裕之[1)]，音琴　真也[1)]，新谷　悠介[1)]，庄嶋　賢弘[1)]，高木　数実[1)]，髙瀬谷　徹[1)]，鬼塚　誠二[1)]，有永　康一[1)]，廣松　伸一[2)]，田山　栄基[1)]

[1)]久留米大学病院　心臓血管外科，[2)]久留米大学医療センター フットケア・下肢血管病センター

症例は79歳女性、他院で腎動脈下腹部大動脈嚢状瘤を指摘されたが、低心機能のため手術不能と判断され、セカンドオピニオンで当院を受診された。慢性腎臓病（eGFR 13）で造影剤使用は困難であり、非造影MRAと単純CTで構築画像を作成し、EVAR可能と判断した。術中造影は全て炭酸ガス造影法で行い、初回造影の後にAFXを留置した。最終造影でエンドリークなく終了した。術前検査も含め、完全造影剤不使用でEVARを施行したため報告する。

MO-139　腎動脈直下から両側総腸骨動脈閉塞病変に対してEVTを行うも、両方向造影の際に病変全体に逆行性解離が生じ、治療に難渋した大動脈腸骨動脈閉塞性疾患の一例

○丸田　俊介，三輪　宏美，土田　泰之，市原　慎也，早川　直樹
総合病院　国保旭中央病院　循環器内科

症例は78歳男性、腹部大動脈腎動脈直下から右総腸骨動脈及び左外腸骨動脈近位部まで連続した閉塞性病変を認め、跛行症状増悪傾向にあり、EVTでの血行再建を行う方針となった。左橈骨動脈と両側大腿動脈アプローチとしたが、最初の両方向造影時に病変全体に逆行性解離が生じてしまった。両側ともIVUS guide wiringでのwire crossに成功し、SKSでのBNSとStent graftを用いてfinalizeし、跛行症状の改善を認めた一例を報告する。

MO-140　Leriche症候群に対するステントグラフト留置時に両側腎動脈血栓閉塞を認め，経皮的腎動脈形成術を追加施行した1例

○北山詩奈子，習田　龍，緒林　秀和，鳥居　南見，迫　恒志，阿部　誠，義間　昌平，正木　豪，増田　大作，牧野　信彦，永井　義幸，山下　静也
りんくう総合医療センター　循環器内科

症例は66歳男性。Leriche症候群に対してステントグラフト留置した際、多量の血栓による両側腎動脈閉塞をきたした。ヘパリン起因性血小板減少症を疑いアルガトロバンを投与するも改善は認めなかった。急性腎不全を発症したため透析を開始し、待機的に経皮的腎動脈形成術を施行する方針とした。両側腎動脈にステントを各々留置し、腎血流は改善した。術後腎機能は回復し透析離脱が可能であった。

MO-141　造影剤腎症を発症し一次的な透析後にPTRAを施行した腎動脈狭窄症の一例

○齊院　康平
北見赤十字病院　循環器内科

症例は74歳男性。近医から血圧上昇および腎機能低下の原因精査のため紹介。エコー所見から腎動脈狭窄症が疑われ、造影CT検査にて左腎動脈狭窄、右腎動脈閉塞が疑われた。造影CT撮像後、乏尿および急激な腎機能の増悪を認め、即日入院し一時的な透析を要した。透析にて腎機能の改善を確認しPTRAを施行し、さらに腎機能は改善した。造影剤腎症を発症した腎動脈狭窄症にPTRAを施行した症例を経験したため文献的考察を加えて報告する。

MO-142　鎖骨下動脈狭窄症に対する EVT でステント脱落をきたした症例

○土山　晃弘，滝村　英幸，河俣　僚太，都築　一平，小澤　愛美，牧野　憲嗣，河野　真美，滝村由香子，中野　雅嗣，塚原　玲子
医療法人財団　健貢会　総合東京病院　循環器内科

症例は70歳代女性。LAD-CTOに対するCABGに先行し、左鎖骨下動脈起始部狭窄に対してEVTを施行した。その際留置した自己拡張型ステントが大動脈弓に脱落したため、BACAテクニックを用いて下行大動脈～総腸骨動脈分岐部直上までステントを移動させ回収を試みた。スネアで自己拡張型ステント末端を把持してシースごと抜去しベイルアウトに成功した。鎖骨下動脈へのEVTでステント脱落をきたした症例を経験したので報告する。

MO-144　前立腺癌に対する放射線治療後に両側腸骨動脈ステント再狭窄・再閉塞を来した一例

○仲里　淳，安里　哲矢，平良　亘，島袋　祐士，屋宜　宜仁，宮城　唯良，高橋　孝典，和氣　稔

沖縄県立中部病院　循環器内科

慢性心不全、持続性心房細動を有する82歳男性。両側外腸骨動脈狭窄に対し自己拡張型ナイチノールステント留置後、前立腺がんに対する放射線治療を受けた。その後、左下肢安静時痛が出現し、ABI測定不可となった。血管造影検査にて、右外腸骨動脈ステント内再狭窄、左総腸骨動脈入口部閉塞を認め、自己拡張型ナイチノールステント留置術を施行した。放射線治療と血管内治療後の再狭窄との関連性について文献的考察を加え報告する。

MO-145　総腸骨動脈-総大腿動脈の高度石灰化を伴う完全閉塞病変に対して血管内治療及び外科的内膜摘除術を併用して良好な血行再建を得た一例

○向井　太一，野原　大彰，江神　康之，阿部　優，川浪　翔大，河村明希登，浮田　康平，安元　浩司，岡本　直高，松永　泰治，矢野　正道，西野　雅巳

大阪ろうさい病院　循環器内科

症例は81歳女性。左下肢の間欠性跛行で紹介された。造影CTで左総腸骨動脈（CIA）から左総大腿動脈（CFA）の高度石灰化を伴う慢性閉塞病変を認めた。CFAに血栓内膜摘除術を行い、CIAに対してEVTでワイヤー通過を試みるも困難で、外腸骨動脈を切開しワイヤーを直視下で把持しpull throughとした。CIA起始部よりステントグラフト留置を行い順行性の血流は改善した。血管内治療と外科的治療を併用した一例を経験したので報告する。

MO-146　Tip detection法を用いて血行再建に成功した高度石灰化を伴うSFA CTOの一例

○上田　泰大，若山　克則，森　　佑史，岡本　茉子，出口絵里加，安田　直矢，柏木　大嗣，
近藤　健介，岡本　允信，多和　秀人，吉川　糧平
三田市民病院　循環器内科

症例は80代女性。右下肢の安静時疼痛を訴え、ABI 0.5と低下あり。AOGではRt CFAに90%狭窄、SFAに高度石灰化を伴うCTOを認めた。対側アプローチを選択し、BANP techniqueやWinner techniqueを用いたがCTO内へ侵入できず。最終的にTip detection法によるADRを用いてdistal true lumenの確保に成功し治療を完遂した。今回、Tip detection法を用いて高度石灰化を伴うCTOを治療し得たため、若干の文献的考察を交えここに報告する。

MO-147　複雑な病変背景、患者背景を持つ超高齢CLTI-CHIPに対してEVTを施行し、良好な転帰を得られた1例

○薄井　貴裕，山田　雄大，森本　幹人，青山　琢磨
社会医療法人厚生会　中部国際医療センター　循環器内科

90歳男性。静脈グラフトによる両FPバイパス、CABGの既往あり。左4趾壊疽のため当科を紹介受診した。左CFAからFPバイパス閉塞を含む多分節病変を認め、外科的介入が望ましい病変であったが、患者背景、および既往歴による制限から困難と考えられた。様々な工夫によりEVTでの血行再建に成功し、足趾切断ののち創傷治癒を得られた。CHIP症例に対して低侵襲治療を施行し良好な転機を得られた1例を経験したため報告する。

MO-148　大腿膝窩動脈領域におけるTASC II C/D病変に対するEluvia薬剤溶出性ステントと薬剤コーティッドバルーンの治療成績の比較

○谷仲　厚治，滝内　　伸，大辻　　悟，田丸　裕人，山本　　航，森　麻奈斗，宋　　優亨，坂口　雄哉，東野　順彦

東宝塚さとう病院　循環器内科

本研究は単施設後ろ向き研究である。2019年3月から2022年12月に大腿膝窩動脈領域におけるTASC II C/D病変に対してEVTを行い、Eluvia薬剤溶出性ステント（DES,84患肢）あるいは薬剤コーティッドバルーン（DCB, IN.PACT: 22患肢, Ranger:17患肢）で治療した連続123患肢を対象とし、治療成績を比較検討した。再狭窄率はDES群では1年で13％、2年で24%であり、DCB群では1年で18%、2年で46%であり、DES群の方が有意に低値（P=0.04）であった。

MO-149　足関節以下の動脈病変に対する血管内治療を受けた患者の臨床的転帰の予測

○村井　篤弥

済生会横浜市東部病院　循環器内科

本研究ではBTA病変に対してEVTを受けたCLTI患者における臨床転帰の予測因子を評価した。
2017年4月から2024年7月までにEVTを施行された82肢を対象とした。7肢に対して大切断が行われ患者を大切断の有無の2群に分けた。大切断群ではGLASS P2P2ステージが有意に高かった（$p<0.05$）。GLASS P2ステージ（ハザード比 7.8; $p<0.05$）がBTA病変に対する成功したEVT後の大切断の予測因子であることが示された。

MO-150　左外腸骨動脈から右外腸骨動脈までelongationし留置されたSelf-Expanding Nitinol stentに対してViabahnを用いてbailoutした一例

○仲村　義一
ハートライフ病院　循環器内科

近年、治療デバイスの進歩によりlower extremity artery diseaseの血行再建の治療成績が向上している。しかし時には予期せぬ合併症を経験する。今回我々は左外腸骨動脈から右外腸骨動脈まで展開不良でelongationし留置されたSelf-Expanding Nitinol stentに対してステントストラット越しにViabahnを留置しbailoutした一例を経験したので報告する。

MO-151　腸骨動脈領域CTOに対してRetroからのIVUSガイド下にR2Pを施行した一例

○横川　大介，細川　　哲，上原　柾洋，斎藤　　丈，李　　慧玲，酒井　哲郎
日本鋼管病院　循環器内科

67歳男性、主訴は間欠性破行。右CIA ～ EIAのCTOに対してEVTの方針とした。左橈骨よりR2Pを試みるもCIA中間部からワイヤー操作が困難となったため、CFAより確立したRetrogradeのワイヤーでCTO病変部を通過させた。Retrogradeから挿入したIVUSでは両方向とも偽腔を通過していたことから、IVUSガイド下でAntegradeのワイヤーの真腔通過を行った。以上の手技によりR2Pを行い概ね真腔開存することに成功した一例を経験したため報告する。

MO-152　IVUS guide wiring using deep vein as a landmark（IDEAL）technique

○上野　陽平，傍島　光男，今村　輝彦，絹川弘一郎
富山大学付属病院　循環器内科

CLTIを呈する79歳女性。SFAのCTOに対してEVTを施行した。ワイヤーが偽腔に迷入した位置でIVUSで深部静脈を同定し、術前CTのSFAと深部静脈の位置関係を参考にIVUS画像を回転補正する事で真腔が透視上どの方向であるかを確認した。セカンドワイヤーを目的の方向に進める事で真腔への通過に成功した。IVUS-guided wiringに於いて併走する深部静脈をランドマークとして使用することが透視上の方向性の確立に有用であると考えられた。

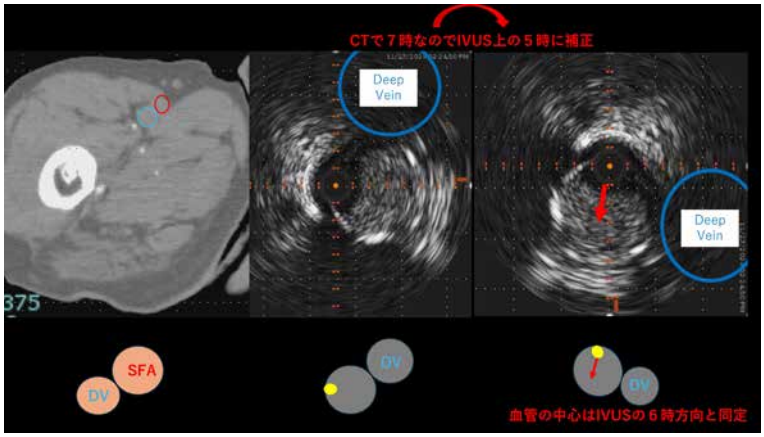

MO-153　Radiation-induced arteriopathyに対する血管内治療の経験

○戸田　洋伸
岡山大学病院　循環器内科

Radiation-induced arteriopathyとは放射線治療に起因した動脈疾患であるが、その病態については未解明な点が多く認知度が低い。症例1は60歳代女性で子宮内膜間質肉腫に対する手術および再発に対する放射線治療（計50Gy）の既往を有する。症例2は40歳代女性で子宮頸癌に対する放射線治療（計50Gy）の既往を有する。いずれの腸骨動脈閉塞に対して血管内治療を行ったが、特異な臨床経過を辿ったため本会にて報告する。

MO-154　浅大腿動脈から膝窩動脈までの長区間閉塞病変でt-PAが著効し血行再建に成功したALIの1例

○山内　涼平
近森病院　循環器内科

91歳女性、右足部チアノーゼと安静時疼痛、右第3足趾壊死となりALIで紹介。右浅大腿動脈起始部から膝下動脈の長区域血栓性閉塞を認め、6Frガイドカテで血栓吸引を行ったが、閉塞を解除できませんでした。そこで、t-PA（Alteplase600万単位）を局所投与し、バルーン拡張にて再開通に成功し、右第3足趾切断を追加し、救肢できました。ウロキナーゼ供給停止の現状でALI治療を再考する。

MO-155　透析および非透析患者間のVIABAHN留置後3年間の臨床成績の比較検討

○澤田　駿，飛田　一樹，種村　光，小山　瑛司，甲斐　誠章，宮下　紘和，
斎藤　滋
湘南鎌倉総合病院　循環器科

大腿膝窩動脈の複雑病変に対する治療においてVIABAHNの有効性が示されているが、透析患者にも有効かは不明瞭である。当院でVIABAHNを留置した196例の内、基準を満たした149例を対象に、透析と非透析間で3年間の臨床成績について検討した。3年開存率は同等であり（透析 vs非透析: 91.1 % vs 86.4 %, p=0.357）、再治療、切断などの副次項目も同等であった。透析患者においてもVIABAHNが有効なデバイスである可能性が示唆された。

MO-156　包括的高度慢性下肢虚血における血管内治療後のせん妄の臨床転帰

○深川　知哉，毛利　晋輔，伊藤　良明，小林　範弘，堤　　正和，山口　航平，村井　篤弥，谷中　夏海，藤井陽太郎

済生会横浜市東部病院　循環器内科

包括的高度慢性下肢虚血（CLTI）患者におけるせん妄の転帰について調査した。2008年2月から2021年11月までを登録期間とし、せん妄の有無によって比較した。評価項目は、1年後の創傷治癒率および切断回避生存率（AFS）とした。合計354人が対象となり、そのうち69人がせん妄を発症した。1年の創傷治癒率およびAFS率は、せん妄群でそれぞれ有意に低かった。多変量Cox比例ハザード解析では、せん妄が創傷治癒の負の予測因子であった。

MO-157　膝窩動脈捕捉症候群を伴う急性下肢虚血に対してIndigoシステムを用いて救肢可能であった1例

○吉田　基志，中村　　淳

大阪急性期・総合医療センター　心臓内科

症例は50歳男性。運転中に突然の右下肢のだるさ、冷感を自覚し当院を受診。下肢造影CTにて右膝窩動脈に限局する閉塞病変および右膝窩動静脈の間に腓腹筋内側頭が走行している初見を認め、膝窩動脈捕捉症候群に矛盾しない所見であった。入院後症状が増悪し早急な血行再建が必要と判断した。緊急でIndigoシステムを用いて血栓吸引を行うことで下肢の血流は改善し、待機的に外科手術を施行することで救肢が可能であった。

MO-158　離断したWingmanを回収し得た、高度石灰化を伴う左前脛骨動脈閉塞の1例

○下永　貴司，藤田　健人，齊藤　美聖，児玉　将司，住元　庸二，政田　賢治，木下　晴之，杉野　浩

NHO 呉医療センター　循環器内科

症例は68歳男性。左足趾潰瘍を主訴に受診した。造影CTにて左ATAの石灰化閉塞を認めEVTを施行した。病変へのワイヤー通過に成功したが、小径バルーンは通過しなかった。Wingmanを使用したところ先端が石灰化にスタックし離断した。スネアでWingman遠位部を把持し先端を石灰化からはずし、その後先端より遠位部のワイヤーを掴むことで回収に成功した。離断したWingmanを回収し得た1例を経験したため報告する。

MO-159　Full-moon石灰、Nodular calcificationおよび血栓が混在するSFA CTO症例

○小西　宏和，岡井　巌，近田　雄一，大内　翔平，岡崎　真也，南野　徹

順天堂大学医学部附属順天堂医院　循環器内科

75歳男性。病変は近位部がfull-moon石灰、中間部は血栓、遠位部はnodular-calcificationが散在しているSFA CTOであった。病変性状に合わせてストラテジーを変更すべき難症例であった。アプローチ部位の制限もありTAIでEVT施行した。遠位部はARCADIAテクニックを行い、近位部はBAMBOOテクニックで体表面からニードルで石灰の中を貫通させた。治療中に末梢塞栓の合併症も併発したが、無事に手技成功を得た。

MO-160　高度石灰化を伴う浅大腿動脈-後脛骨動脈バイパス完全閉塞に対して経皮的動脈形成術を施行した一症例

○谷内田友希[1)]，飛田　一樹[2)]，池杉　駿生[1)]，鈴木　啓介[1)]

[1)]新潟県厚生農業協同組合連合会 佐渡総合病院　循環器内科，
[2)]医療法人徳洲会 湘南鎌倉総合病院　循環器科

症例は80歳代男性。約50年前にバイパス術が2度施行されたが、石灰化を伴う閉塞のため経皮的動脈形成術（EVT）を施行した。順行で自家動脈の閉塞部位を狙ったが、同定は困難であった。吻合部の石灰化の中心を穿通し、バイパスを通過させ、吸引後に石灰化が高度であった近位側に薬剤コーティドステントを留置し、手技を終了とした。バイパス閉塞に伴う治療は難渋することが多く、本症例の仔細をここに発表する。

MO-161　脛骨腓骨動脈幹に生じた感染性動脈瘤に対して経皮的止血術に成功した一例

○谷　朋実，梅村　孟司，梶尾　剛，谷　憲治郎，松下　司，植野　啓介，坂本　祥吾，田村　謙次，井口　朋和，片岡　亨，馬場　俊雄

ベルランド総合病院　循環器内科

症例は87歳女性。右下肢痛を主訴に救急搬送された。右下肢の熱感と腫脹に加えて造影CTで脛骨腓骨動脈幹に33×40 mm大の動脈瘤を認めた。感染性動脈瘤と蜂窩織炎と診断し抗菌薬加療を行った。炎症反応改善後に瘤に対してバスキュラープラグとコイルで止血術を施行した。造影CTフォローで瘤内への血流は認めず瘤は縮小傾向である。脛骨腓骨動脈幹に生じた感染性動脈瘤に対して経皮的止血術に成功した症例を経験したので報告する。

MO-162　包括的高度慢性下肢虚血患者へのハイブリッド治療が下腿バイパスの開存率に与える影響に関する検討

○岡崎　孝宣，小林　　平，奥迫　　諒，濱本　正樹
JA広島総合病院　心臓血管外科

2014年1月1日から2022年12月31日の間にSFA領域のEVTと下腿バイパス術を併用したハイブリッド治療を行ったCLTI 87肢を対象としてCD-TLRの回避がグラフト開存率へ影響するかを検討した。SFA領域のCD-TLR回避群は良好なバイパス開存率が得られた（2年次の2次開存率: 46% vs. 74%、p=0.045）、CLTI患者へ最低限の侵襲で最大限の血流を下肢へ供給するためにEVTは外科医にとっても必須のスキルであり、EVT治療の進歩も必要不可欠である。

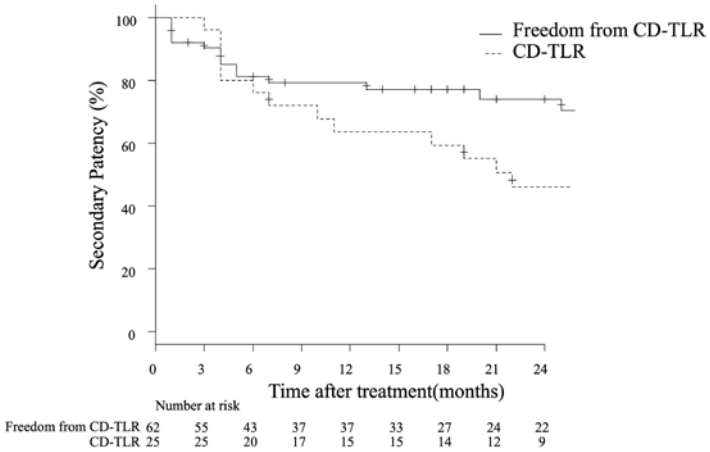

MO-163　浅大腿膝窩動脈領域におけるPhysiology Guide EVTの可能性

○岩崎　義弘
淡海医療センター　循環器内科

浅大腿膝窩動脈領域においてDrug coated balloon（DCB）治療は血管造影でエンドポイントを決定することがmajorであるが、当院ではPhysiological assessmentを追加してfinal deviceを選択している。前拡張後にperipheral Fractional Flow Reserve（pFFR）を測定し、pFFR>0.92であればDCB、pFFR<0.92であればステントを留置し治療を行ったので報告する。

MO-164　腎動脈下腹部大動脈-両側総腸骨動脈急性閉塞に対してCERABを行った症例

○中城　総一

済生会福岡総合病院　循環器内科

60代男性。主訴は突然の両下肢痛。造影CTで腎動脈下腹部大動脈から両側総腸骨動脈に閉塞を認めた。同日緊急EVTを行った。両側総大腿動脈から逆行性にアプローチした。閉塞部は0.035inchガイドワイヤーで容易に通過できた。腹部大動脈、両側総腸骨動脈に合計3本のカバードステント（VBX）を留置し、良好な順行性血流の回復を確認して終了した。緊急CERABの症例は少なく、情報共有の意義が大きいと考え、症例報告する。

MO-165　同側順行性に7Frシースを挿入しEVTを行い外腸骨動脈/総大腿動脈に仮性動脈瘤と動静脈瘻を認め止血に難渋した一例

○笠井悠太郎，細井雄一郎，谷　友之，山﨑　和正，松谷　健一，片桐　勇貴，棒田　浩基，黒田　健，宮崎　護，石川　航平，山崎　誠治

医療法人徳洲会　札幌東徳洲会病院　循環器内科

症例は76歳女性、左SFAのCTOに対してEVTを施行し用手圧迫止血とした。翌日に貧血進行と穿刺部付近の疼痛あり血管造影検査を施行し、動静脈瘻を認めた。術後3日目に造影CT検査で仮性動脈瘤と動静脈瘻を確認し、左上腕動脈よりプラチナマイクロコイルで仮性動脈瘤と動静脈瘻の消失を確認した。JETSTREAM®が普及し穿刺部の合併症には今まで以上に気をつけなければいけない。本症例に対して文献的考察を交えて検討する。

MO-166　内腔に迫り出す石灰化結節による閉塞、亜閉塞病変をARCADIAテクニックで石灰化結節の中をwiringし、DCBで仕上げるも術後急性期に血栓閉塞した2例

○志鎌　拓，大瀧陽一郎，渡邉　哲，渡辺　昌文
山形大学医学部附属病院　内科学第一講座

症例1は右下肢安静時痛の73歳男性で症例2は左跛行の66歳男性。それぞれP1の石灰化結節の閉塞と、P1、3の石灰化結節の亜閉塞であった。両症例共にARCADIAテクニックでwiringし、cutting、NCバルーンで拡張後にDCB 5.0mmでfinalizeした。症例1は術後5日の正座後に下肢痛が再燃し、CTでSFA-P2が血栓閉塞し、症例2は術翌日のABIが0となり、CTで左P1-2の血栓閉塞を認めた。膝の屈曲によるうっ滞、リコイルによる可能性が考えられた。

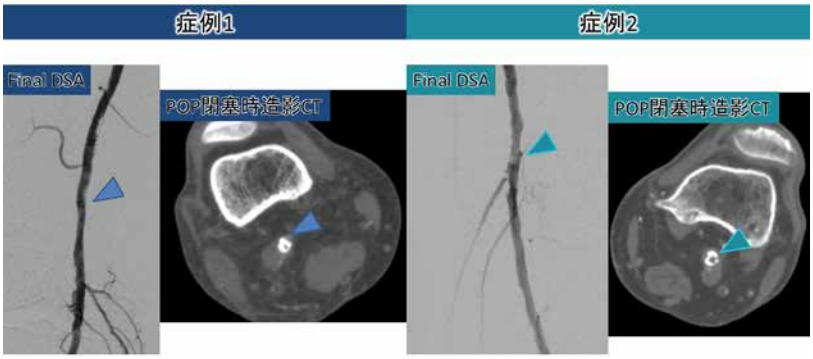

ARCADIAテクニックで石の真ん中から拡張
「土管」のようになっており、内部が血栓閉塞

MO-167　アプローチサイト困難な著明な石灰化閉塞病変の治療に成功した一例

○舟橋紗耶華
杏林大学医学部付属病院　循環器内科

85歳女性,両側安静時痛,ABIは0.4/0.4,造影CTで著名な石灰化を伴う右CFA-SFA閉塞,ATA/PTA閉塞,左CIA閉塞,CFA-SFA閉塞,ATA/PTA閉塞を認めた。CLTIと診断,三期的にEVTで治療し,まずは左SFA近位部アプローチで左CIA閉塞/CFA閉塞を治療した。次に,TAIで左SFA閉塞を治療し,最後にTAIで右CFA-SFA閉塞を治療した。HIP法やWINNER technique,20Gロング針を駆使し,通常のアプローチ困難な石灰化を伴う閉塞病変をEVTで治療することに成功した。

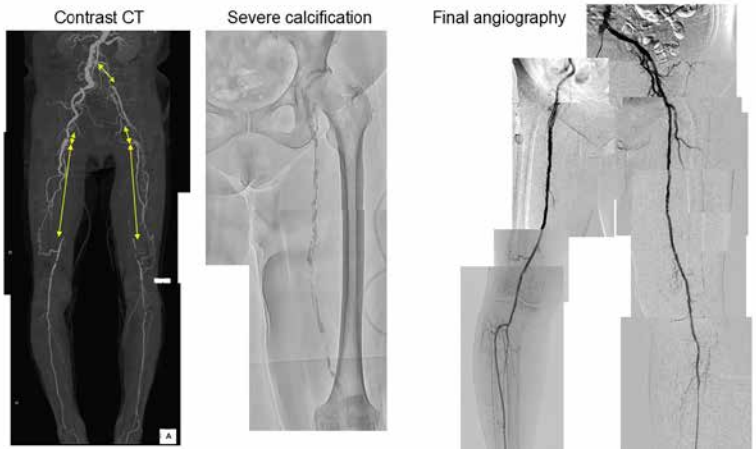

MO-168　急性動脈閉塞をきたした膝窩動脈瘤を伴う病変に対してEVTを行い完全血行再建を得た一例

○坂東　岳人，島　　裕樹，谷延　成美，虫明　和徳，生田　旭宏，田中　裕之，門田　一繁

倉敷中央病院　循環器内科

76歳男性。数日前から右下肢感覚異常を自覚。CTAでは17mmの膝窩動脈瘤を伴うSFA-BKの血栓閉塞を認め急性下肢動脈閉塞と診断した。筋原性酵素の上昇なく、DOAC導入し待機的にEVTを行った。SFA-POPは9-10mm、TPT8mm、PA/PTA分岐部は6mm程度に拡張していた。血栓吸引するも完全な血栓除去は困難であり、SFA-POPはcovered stent、TPT-PTA/PAに自己拡張型ステントを留置し血行再建した。膝窩動脈瘤治療に関して文献報告を含め考察する。

MO-169　CLTI患者の潰瘍治癒予測における坐骨神経萎縮の意義

○松原　　裕，古山　　正，小野原俊博

国立病院機構　九州医療センター　血管外科

潰瘍治癒が期待できない血行再建は無駄である。今回、下肢の重要な因子として神経に着目し、坐骨神経萎縮と潰瘍治癒率の関連を検討した。完全血行再建後6ヶ月での潰瘍治癒率は正常群85%に対し萎縮群30%であった（P<0.0001）。多変量解析で高齢（HR1.1, P=0.0214）、虚血性心疾患（HR1.5, P=0.0455）、坐骨神経萎縮（HR4.4, P<0.0001）が潰瘍治癒不全因子であった。

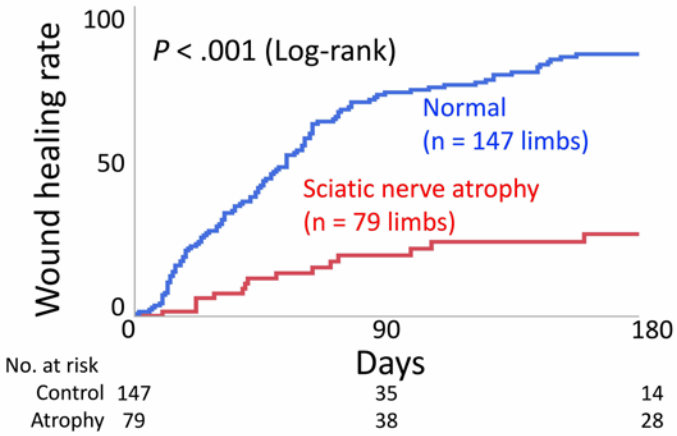

MO-170　腸骨動脈閉塞性病変の血管内治療後に抗血小板剤二剤投与は必要か？

○奥迫　諒，小林　平，岡崎　孝宣，濱本　正樹
JA広島総合病院　心臓血管外科

2017年から2023年まで新規腸骨動脈病変に対して血管内治療を行った150例（SAPT群93例、DAPT群57例）を対象とした。フォロー期間は中央値で33カ月だった。Propensity matching後の5年の再狭窄回避率はSAPT群で92%、DAPT群で90%で、有意差はなかった（P=0.80）。5年の大出血イベント発生率はSAPT群で7%、DAPT群で18%で、DAPT群で高い傾向にあった（P=0.10）。腸骨動脈病変に対する血管内治療後の抗血小板剤は単剤で十分な可能性がある。

MO-172　上腸間膜動脈塞栓症に対してINDIGOシステムを用いた血栓回収に成功した一例

○土田　泰之
総合病院　国保旭中央病院　循環器内科

左心耳血栓の既往がある70歳の男性が腹痛で救急搬送された。造影CTで上腸間膜動脈（SMA）に血栓が確認されたためSMA塞栓症として緊急EVTを施行した。右総大腿動脈に6-Frシースを挿入し、4-Fr JR 4.0にてSMAを造影したところ血栓像を認めた。8-Fr Destinationに入れ替えつつSMAを直接選択しガイドから血栓を吸引したがSMAの血栓が残存したため、CAT8にて血栓吸引を複数回施行したところ順行性にSMAが造影されることに成功した。

MO-173　EVAR術後のLeg閉塞にに対し、種々の工夫を経て経カテーテル的に血行再建を完遂できた1例

○輿田　俊介，廣畑　　敦，岸本　　諭，吉鷹　秀範，近沢　元太
心臓病センター榊原病院　循環器内科

67歳男性。AAAへEVAR術後2年頃に高度跛行出現、右側Leg閉塞を指摘された。F-F bypassのリスクも高く、血管内治療の方針に。

【Procedure summary】
両側CFAへ8Fr sheathを挿入。Rt.Leg閉塞を最終的に0.035inch Radifocusでpassに成功。16mm balloonでLt.LegをOcclusionしつつ、Rt.Leg内へFogartyで血栓除去後、Rt.Leg近位端からVIABAHN VBX 11*79mmを2本留置。

【Clinical course】
症状改善し、抗血栓療法のもと開存を維持している。

MO-174　尿管癌骨盤内再発腫瘍に対して開腹摘出術直後に左外腸骨動静脈の同時閉塞に至り治療に難渋した症例

○安土　佳大，加藤　　拓，小川　修平，浅野　祐矢，冨田　伸也，小島　章光，木下　英吾，中川　裕介，兵庫　匡幸，沢田　尚久
京都第一赤十字病院　循環器内科

症例は73歳男性。尿管癌骨盤内再発腫瘍に対して開腹摘出術直後より左下肢の冷感、浮腫を自覚され造影CTで左外腸骨動静脈の同時閉塞を認めた。緊急カテーテルで外腸骨動静脈に対してステント留置による血行再建を施行した。腫瘍との癒着部位での静脈バルーン拡張時に血管損傷をきたし、ステントグラフト留置が必要であった。外的要因によって動静脈の同時閉塞をきたした珍しい症例であり文献的考察を含めて報告する。

MO-175　下肢閉塞性動脈疾患に対する低侵襲治療がもたらす患者ストレス低減効果と看護業務改善の検討

○杉本　　健，三木　知紀，高井　重樹，若菜　紀之，西尾　　学，山田　浩之，
古川　啓三

京都田辺中央病院　循環器内科

2024年7月1日から9月30日にEVTを受けた患者を対象にアンケートを実施。患者は8項目、看護師は7項目で評価した。患者は、全ての項目で鼠径アプローチと比較して橈骨アプローチの方が楽な傾向があった。看護師は排泄ケア、食事ケア、穿刺部ケア、業務負担が有意差を持って困難でなかったと回答があった。橈骨動脈アプローチは患者にさまざまな面で好まれる可能性があり、看護師にもより看護しやすいアプローチである。

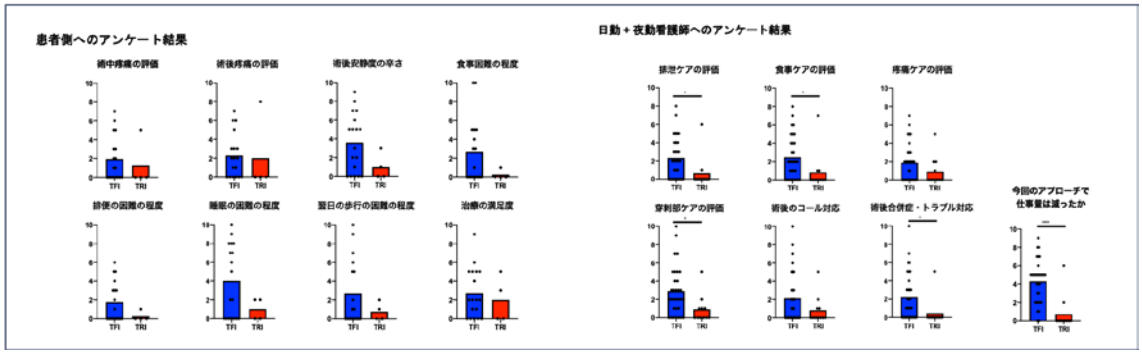

MO-176　新規アンギオ装置導入によるEVTの効率化と被曝低減の検証

○武井　俊樹

山梨大学　循環器内科

2022年8月よりAzurion7 B20、Azurion7 B12を順次導入した。導入前後2年間のEVT症例を放射線量、透視時間、造影剤量等の変化について検討した。放射線量（平均）は505.20mGyから142.1mGyに有意差（p=0.006）を持って減少した。透視時間（分、平均）は45.2分から33.3分に有意差（p=0.005）を持って減少した。造影剤量（ml、平均）は80mlから89mlに増量したが有意差（p=0.188）はなかった。これらの変化について考察を加えて報告する。

MO-177　大腿膝窩動脈領域の高度石灰化病変の治療における、Jetstream Atherectomyの有無での臨床経過の比較検討

○甲斐　誠章，飛田　一樹，種村　　光，澤田　　駿，小山　瑛司，宮下　紘和，
齋藤　　滋

湘南鎌倉総合病院　循環器科

高度石灰化病変に対する、Jetstream atherectomy（JET）とDCBを組み合わせた治療は、従来行われてきたPTAと比べ、優れた臨床結果をもたらすとする報告も多い。今回、我々は自施設で 2022年4月から2023年12月の期間に治療を行った大腿膝窩動脈領域の PACCS C, D病変について、JETとDCBを組み合わせて治療を行った群と、DCBのみで治療を行った群に分け、臨床経過の比較検討を行った。その結果について、本稿で報告する。

MO-178　Trans collateralからOCEANUS balloonが通過したため、スムーズに手技が成功したTPT CTOの1例

○宮崎　　茜，良永　真隆，福島　大史，藤原　稚也，船戸　優佑，伊藤　丈浩，祖父江嘉洋，
渡邉　栄一

藤田医科大学ばんたね病院　循環器内科

病変は右TPTのCTO。CTO entryの同定が困難であり、distal punctureでPTAからCTO部位のwire通過に成功した。peronealのCTO entryの同定も困難であったため、PTAからtrans collateral wiringでダイレクトにwire通過に成功した。ただしwireがシース内で進まなかったため、collateralを介してOCEANUS2.0-300mmを持ち込んだところ、スムーズに通過し、病変部のPOBAを行うことができた。最終造影でもcollateralのinjuryは認めなかった。

MO-179　繰り返す浅大腿動脈ステント内の早期再閉塞に対しFountainカテーテルによるヘパリン持続投与が有効であった一例

○牛丸　俊平，山本　　翼，西村　直起，太田悠太郎，山﨑　真也，伏村　洋平，柳内　　隆，横井　宏和

洛和会音羽病院　心臓内科

81歳女性。左SFAのステント再閉塞に対しEVTを行なった。DCBで治療し良好な再灌流を得て終了したが翌日再閉塞を来した。同日エキシマレーザーによるアブレーションとバルーン拡張で再灌流を得た。しかし翌朝またも閉塞を認めた。今回はバルーン拡張後、SFAにFountainカテーテルを留置しヘパリン持続投与を行なった。4日後に抜去しワーファリン内服に切り替えた。その後は現在に至るまで再閉塞を来たすことなく良好に経過している。

MO-180　急性下肢虚血に対する異物除去鉗子を用いた6Fr最小侵襲経皮的血栓摘除術

○小澤　愛美，滝村　英幸，土山　晃弘，河俣　僚太，都築　一平，牧野　憲嗣，河野　真美，中野　雅嗣，塚原　玲子

総合東京病院　循環器内科

外科的血栓摘除術は標準的治療法だが侵襲度が高く、低侵襲なpercutaneous Fogarty thrombectomyは大口径のシースを要する。そこで6Frシースを用いた低侵襲経皮的血栓摘除法を考案した。2023年11月から2024年6月までの間、血管内治療を行った急性動脈閉塞症例16例を対象にした。6Frシースを用い異物除去鉗子を用いて血栓除去を行った。評価基準はTIPIスコアを使用し、68.8%でTIPI3が得られた。本手法は、有用である可能性がある。

MO-181　高度屈曲を伴う前脛骨動脈治療時に断裂したガイドエクステンションカテーテルを抜去できた1例

○村松　和樹，山﨑　浩史，飯野　綾香，野田　和里，小林　芳邦，古藤　　弾，水越　　慶，水野　幸一，松田　央郎，明石　嘉浩

聖マリアンナ医科大学横浜市西部病院　循環器内科

70代男性、FontaineⅣ、Rutherford5の症例。CTにて右浅大腿動脈高度狭窄、前脛骨動脈閉塞を認め、治療の方針となる。同側順行アプローチで5FrParentPLUSを挿入した。前脛骨動脈はデバイスデリバリーに難渋しガイドエクステンションカテーテルを使用した。デバイス抜去時、屈曲と摩耗のためガイドエクステンションが断裂した。ワイヤーはガイドエクステンション内にあったため、バルーンを駆使して抜去に成功した。

MO-182　Jetstream使用後の開存に関与する因子についての検討

○唐澤　星人

大垣市民病院　循環器内科

Jetstream使用症例において、患者病変背景のみならず、治療内容およびIVUS所見を含んで検討した報告は少ない。2023年8月から2024年9月において、当院でJetstreamを使用して治療を行いDCBでfinalizeした35肢に対し、CART法を用いて開存に関与する因子を検討した。1年以内の開存率は89％、CD-TLR施行率は0%だった。開存に関与する因子はJetstreamで切削した病変長で、そのcut off値は45mmであった。

MO-183　急性下肢動脈閉塞に対する末梢血管治療の臨床的機転と予後予測因子について

○鬼塚健太郎，緒方　健二，山本　圭亮，工藤　丈明，綾部　健吾，木村　俊之，西平　賢作，足利　敬一，栗山　根廣，柴田　剛徳

宮崎市郡医師会病院　循環器内科

目的
急性下肢動脈閉塞（ALI）に対する末梢血管治療（EVT）の臨床転帰を調査する。

方法
当施設でEVTを施行したALI患者60名を後方視的に登録した。主要アウトカムは30日間の生存または下肢切断なしとした。

結果
主要アウトカムは75%であった。多変量解析では、心房細動とRutherford class Ⅲが全死亡と下肢切断の予測因子であることが示された。

結論
Rutherford class Ⅲまたは心房細動を伴うALI患者に対するEVTには注意が必要と考える。

MO-184　パークローズによる医原性大腿動脈亜閉塞に対して血管内視鏡で観察してEVTを施行した1例

○内川　智貴

済生会福岡総合病院　循環器内科

81歳女性。脳動脈瘤に対して右大腿動脈アプローチで血管内治療を施行され、パークローズで止血されていたが、治療後に跛行が出現し当科紹介となった。エコーで右総大腿動脈の亜閉塞を認め、EVTを施行した。血管損傷が危惧され、血管内視鏡で閉塞機転を確認したうえバルーン拡張を行い、病変の開大を得た。パークローズは有用なデバイスであるが、動脈狭窄/閉塞を生じ得るとされており、当院での症例と文献的考察を含めて報告する。

MO-185　IVUSガイド下フェネストレーション形成によりシース挿入時の偽腔血腫による総大腿動脈閉塞を救済した1例

○藤本　圭祐，宇津　賢三，門井　彰宏，小田島　進，長澤　圭典，兵庫　聖人，福岡　陽子，下川　泰史，大久保英明

甲南医療センター　循環器内科

82歳女性の左浅大腿動脈狭窄に対し対側逆行穿刺によるEVT施行後、枕子除去後にABIの低下を認め、造影CTで総大腿動脈の急性閉塞を確認した。緊急EVTではIVUSでシース挿入部に偽腔形成と血腫による真腔圧排を認めIVUSガイド下で真腔から血腫内にwireを誘導後、深大腿動脈に抜き直しバルーンで血腫を破綻させた。最終的に浅大腿動脈とキッシングバルーンを施行し血流を回復した。穿刺トラブルからBailoutに成功した一例を報告する。

MO-186　前脛骨動脈閉塞を伴う右総大腿動脈の石灰化結節病変に対しTrans Ankle Intervetionで治療を行った1例

○衛藤　弘章，宇津　賢三，藤本　圭祐，門井　彰宏，小田島　進，長澤　圭典，兵庫　聖大，福岡　陽子，下川　泰史，大久保英明

甲南医療センター　循環器内科

間欠性跛行で紹介された85歳女性。右総大腿動脈の局在性の偏心性石灰化結節を伴う高度狭窄を認めた。アプローチの問題から閉塞している右足背動脈からのTAIでのEVTを施行した。その後逆行性にJetstreamを施行したところ、CFAの健側の内膜を巻き込みフラップの形成があり、これ以上のablationは危険と判断、アルカディアによる治療を試み最終的にDCBでfinalizeした。JETSTREAMの合併症症例として教訓の多い症例であり報告する。

MO-187　トライアスロン愛好家の腸骨動脈内線維症に対して内膜摘除術+パッチ形成術を施行した1例

○吉野伸一郎，藤岡　雄介，上野　晃平，木下　　豪，井上健太郎，森﨑　浩一，
吉住　朋晴

九州大学大学院　消化器・総合外科

症例はトライアスロン愛好家の46歳女性で、1年前から競技用自転車走行中の左下肢の跛行が出現し、増悪傾向にあり当科紹介となった。病歴と運動負荷MRA検査の所見より、左腸骨動脈内線維症と診断した。根治性の観点から外科的血行再建を選択し、後腹膜アプローチで腸骨動脈内膜摘除術、パッチ形成術（ウシ心膜パッチ）を施行した。術直後より左下肢跛行症状は消失し、現在競技復帰に向けてトレーニング中である。

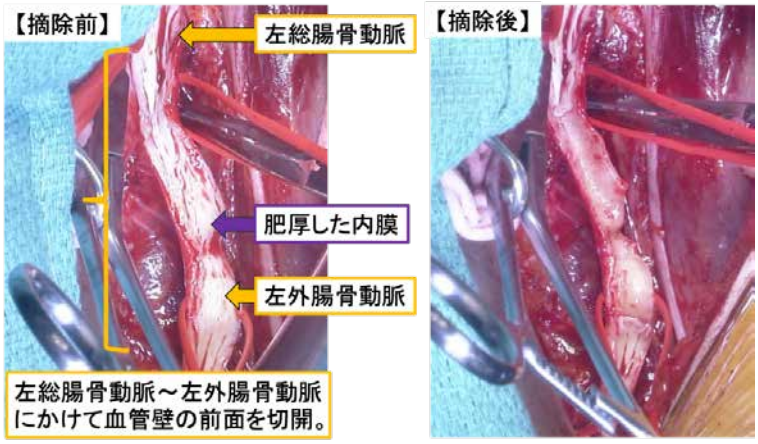

MO-188　CLTI患者におけるdistal puncture siteの臨床転帰

○藤井陽太郎

済生会横浜市東部病院　循環器内科

遠位穿刺は膝下病変のEVTにおいて有効な手段である。穿刺やバルーン止血による血管損傷の可能性があるが、これに関する報告はない。2018年1月から2023年11月までに遠位穿刺を行った91人98肢を対象に、穿刺部位の創傷発生率とEVT後1年以内の血管開存率を調査した。66肢で足背動脈、15肢で後脛骨動脈が穿刺され、創傷は2肢で発生した。穿刺血管の開存率は22.4%であり、低い開存率にもかかわらず創傷発生率は低かった。

MO-189　大腿膝窩動脈領域慢性完全閉塞に対するビジョンズPV0.018 IVUSの使用経験

○荒瀬　裕己，吉田　知哉，小笠原　梢，山本　　隆
吉野川医療センター　循環器内科

【目的】大腿膝窩動脈CTO治療にビジョンズPV0.018 IVUSを用いた当院での経験について報告する。
【方法と結果】大腿膝窩動脈CTO治療を行った連続15症例を対象とした。閉塞長と手技に関連はなく（ p=0.75)、PACSS grade2 以上の石灰化が手技不成功の予測因子であることが示唆された（ p=0.008)。
【結論】閉塞長によらず特に石灰が少ない症例で、ビジョンズPV0.018 IVUSを用いたIVUS proceeding technique は有用であるとこが示唆された。

MO-190　Eruptive calcified noduleが原因と思われる膝窩動脈の高度狭窄病変をOFDIで観察し得た一例

○大石　庸介，辻田　裕昭，鈴木　健吾，片桐　順史，山下　智慶，布施　汐理，中澤　　幹，田中　秀彰，正木　亮多，小﨑　遼太，近藤　誠太，新家　俊郎
昭和大学　医学部　内科学講座　循環器内科学部門

症例は40歳代の女性。左間欠性跛行を自覚し受診した。右大腿動脈より山越えで6Frガイディングシースを挿入しEVTを施行した。左膝窩動脈に高度狭窄を認め、ガイドワイヤーを通過させた。OFDIを施行し病変の遠位部にeruptive calcified noduleを認め、近位部にlotus root-like appearanceを認めた。4.0mmのバルーンで拡張し中等度の残存狭窄は認めたもののDCBで終了した。OFDIで病変の成因を解明し得た症例を経験したため報告する。

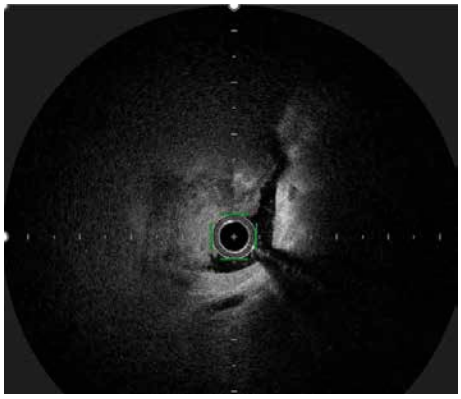

MO-191　浅大腿動脈閉塞と動静脈瘻を併発したCLTIに対し二期的な血管内治療を行い創治癒が得られた一例

○浅野　祐矢，加藤　　拓，小川　修平，安土　佳大，冨田　伸也，小島　章光，木下　英吾，中川　裕介，兵庫　匡幸，沢田　尚久

京都第一赤十字病院　循環器内科

93歳女性。左包括的高度慢性下肢虚血に対して治療を行った際に右浅大腿動脈閉塞及び浅大腿動脈近位部-総大腿静脈の動静脈瘻が指摘されていた。今回、新たに右5趾潰瘍が出現したため末梢血管治療を行った。まず浅大腿動脈閉塞に対して薬剤コーティングバルーンでの治療を行ったが、潰瘍と疼痛の改善を認めず、二期的に動静脈瘻に対してコイル塞栓を行った。塞栓術後より疼痛・浮腫は改善し、潰瘍治癒が得られた。

MO-192　浅大腿動脈領域に末梢血管内治療を施行した患者における老年栄養リスク指数と出血イベントの検証

○小松　洋介

東邦大学医療センター大森病院　循環器内科

EVT を施行された患者におけるGNRIと出血イベントの関連は十分に調査されておらず調査した。2018 年1月 から2022年12月までに 大腿膝窩動脈領域にEVT を施行された203人の患者を分析した。19名を低GNRI群（≤82）、184名を高GNRI群（82<）に割り当て主要評価項目はBARC3または5の出血とした。出血は低 GNRI群で26.3%発生し高 GNRI群で8.7%発生した。（p=0.001 log-rank）。低 GNRI群は高 GNRI群と比較して出血イベントが多かった。

MO-193　大腿膝窩動脈病変へのLesion preparationとして用いたノンコンプライアントバルーン群（NCB群）とスコアリングバルーン群（SCB）における薬剤コーティングバルーンの臨床成績の比較

○山口　宗祥，今井龍一郎，関　　秀一
近森病院　循環器内科

Lesion preparationにどのバルーンが適切で、臨床成績に差があるのかどうかは不明である。2018年1月から、2023年12月までの期間にEVTを受けた566患者、675病変を解析した。489症例でNCBが、193病変でSCBが使用された。両群間で患者背景、病変背景に有意な差は認めなかった。1年時のPrimary patencyはNCB群で79.8%、SCB群で87.5%であった（P=0.2）本研究では、NCB群とSCB群で臨床成績に有意差はなかった。

MO-194　アテローム切除アブレーション式血管形成術用カテーテル（JETSTREAM）の駆動時間が貧血と溶血に及ぼす影響をみた前向き観察研究

○薗浦　愛果，黒田　浩史，草壁　優太，竹本　　良，藤本　　恒，山下宗一郎，今西　純一，岩崎　正道，轟　　貴史，奥田　正則
兵庫県立淡路医療センター　循環器内科

JETSTREAMは切削と同時に吸引を行うが、これらが貧血と溶血に及ぼす影響は明らかでない。当院で浅大腿動脈から膝窩動脈近位部に対してJETSTREAMを施行した15例を対象とし、JETSTREAMの駆動時間と貧血、溶血の関連性を検討した。JETSTREAMの駆動時間と施行前後のHb減少量（R=0.880, P<0.001）、およびHpの減少率（R=0.734, P=0.002）は有意な相関関係を示した。JETSTREAMの長時間の駆動には貧血や溶血に注意が必要である。

MO-195　CLTIの血行再建術におけるEVTの立ち位置

○野村　拓生
十全記念病院　血管外科

CLTI治療のエンドポイントは創傷治癒と生存である。血行再建術の選択として、長年EVTとバイパスの比較が行われてきたが明確な答えはない。というのも傷が重症な場合、創傷治癒には血行再建術のみならず、創傷治療の良し悪しが大きく結果に影響するため純粋な比較が困難である。今回我々は傷の程度が軽傷なW-1,2のCLTI 198肢をEVTとバイパスで治療成績を検討し、EVTの立ち位置を論じる。